

Implantationen im Rahmen von Sofortversorgungen

Das Thema „Zahnimplantate“ wird für viele Menschen zunehmend wichtiger. Insbesondere seitdem die Krankenkassen ab dem Jahre 2005 einen Teil der Kosten für die Suprakonstruktion auf Implantaten übernehmen, ist das Verfahren in der Bevölkerung als Standardtherapie akzeptiert. Vor allem ein wachsendes Patienteninteresse an einer Verkürzung der Behandlungsdauer hat die Nachfrage nach einer Implantation mit sofortiger prothetischer Versorgung erhöht.

Dr. Dr. Rainer Fangmann M.Sc., ZTM Peter Töllner

■ Als Anfangsbefund liegt häufig ein desolater Gebisszustand vor, bei dem nur wenige oder keine Zähne erhalten werden können. Oftmals wurden im Vorfeld notwendige Sanierungen aus Angst vor einer abnehmbaren prothetischen Versorgung hinausgeschoben. Die meisten dieser Patienten sind mit einem (ggf. desolaten) festsitzenden Zahnersatz versorgt und sehen sich außerstande, selbst für eine kurze Zeit ein herausnehmbares Provisorium zu tragen. Vielfach stehen sie beruflich in der Öffentlichkeit, müssen in der Öffentlichkeit sprechen und empfinden damit den Verlust ihrer Zähne und die Eingliederung eines herausnehmbaren Zahnersatzes als existenziell beeinträchtigend.

Das zunehmende Wissen betreffend der biomechanischen Wirkung enossaler Implantate auf den periimplantären Knochen und dessen Weichteile erlaubt die Umsetzung eines Konzeptes der Sofortversorgung und -belastung unter Beachtung strenger Kriterien (Abb. 1). Die Sofortbelastung ist definiert als die Eingliederung von Zahnersatz mit Okklusionskontakt am Tag der Implantation oder bis spätestens 72 Stunden nach der Implantation.

Die Sofortversorgung ist definiert als die nicht kaufunktionelle Sofortbelastung. Es handelt sich um die Eingliederung von Zahnersatz ohne Okklusionskontakt, d.h. um eine „geschützte Okklusion“, am Tage der Implantation oder bis spätestens 72 Stunden nach der Implantation. Minimale Mikrobewegungen fördern erfolgreich die

Kriterien der Sofortversorgung und „Sofortbelastung“

- Ausreichende Primärstabilität: ISQ . 75
- Implantatlängen: > 10 mm
- keine rotierenden Kräfte während der Osseointegration
- Laborgefertigte Provisorien
- Patientenaufklärung über reduzierte Kaubelastung

Abb.1: Kriterien der Sofortversorgung und „Sofortbelastung“.

Osseointegration (Softloading). Die Steigerung der sekundären Stabilität durch Knochentraining sowie ein optimiertes Weichgewebsmanagement stellen die herausragenden Parameter dieses Behandlungskonzeptes dar. Ein wichtiges Element dieser Versorgungsstrategie ist das exakt laborgefertigte Langzeitprovisorium mit möglichst geringer Belastung in statischer und dynamischer Okklusion. Im Weiteren wird der Patient instruiert, wie Belastungsspitzen und hohe extraaxiale

Belastungen vermieden werden können, d.h. Ernährung mit weicher passierter Kost in der Initialphase nach der Implantation. Es wird unserseits bei Restzahnbestand im Kiefer der Implantation zusätzlich eine Schiene für die Anwendung beim Essen und nachts zum Schlafen empfohlen.

Behandlungskonzept

Es erfolgte die Implantation im Rahmen einer Spätimplantation oder/und mit gleichzeitiger Sofortimplantation. Die inserierten Ankylos-Implantate wurden direkt mit SynCone®-Aufbauten, mit Standardaufbauten und/oder mit Temporary Abutments versehen. Nach dem Wundverschluss erfolgte der Abdruck für das Langzeitprovisorium. Dieses war entweder vollständig aus Kunststoff oder wurde metallverstärkt gefertigt, wobei seitens der Behandler aus der Erfahrung stets die kostenintensivere metallverstärkte Kunststoffverblendarbeit aufgrund der Langlebigkeit bevorzugt wurde. Die Eingliederung des stets laborgefertigten Langzeitprovisoriums erfolgte in der Regel binnen 24 Stunden. Es erfolgte die Messung der Primärstabilität mittels des Osstell™ mentors (Abb. 2). Die Umsetzung dieses Behandlungskonzeptes erfolgte nur bei einem ISQ > 70. Ebenso war Bedingung eine entsprechende Patientencompliance. Als eine unabdingbare Voraussetzung galt die Reduktion der Kaukraft über zehn Wochen, eine entsprechende Mundhygiene mit Chlorhexidin und die 14-tägiger Kontrolle beim Implantologen oder Prothetiker.

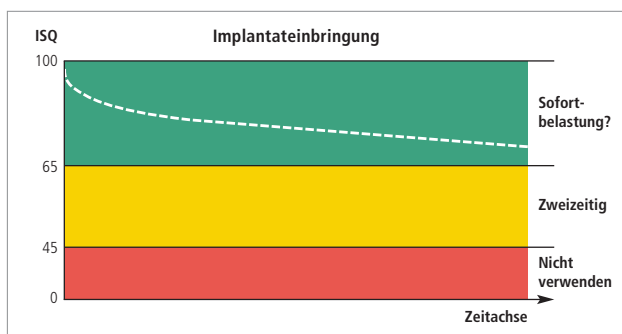


Abb.2: Kriterien der Osstell™ mentor-Messung bei Implantateinbringung.

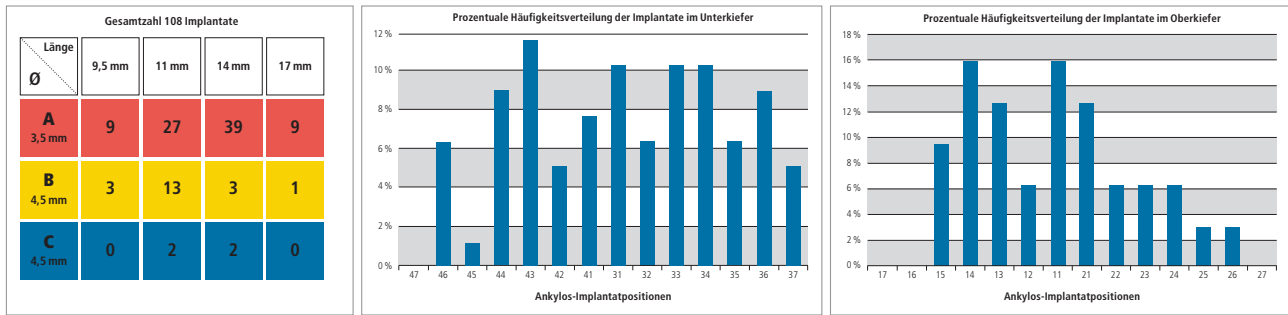


Abb. 3: Verteilung der Implantatanzahl auf die einzelnen Größen und Durchmesser. – Abb. 4: Prozentuale Verteilung der Implantatpositionen im Unterkiefer. – Abb. 5: Prozentuale Verteilung der Implantatpositionen im Oberkiefer.

Auswertung der Behandlungsfälle

Im Zeitraum von 2004 bis 2007 wurden 44 Patienten mit diesem Konzept versorgt. Das Verhältnis Männer zu Frauen betrug 1 zu 1,6. Das Durchschnittsalter insgesamt betrug 57,0 ± 16,9 Jahre mit einem Minimum von 15 Jahren und einem Maximum von 81 Jahren. Das Durchschnittsalter der männlichen Klientel betrug 52,7 ± 20,0 Jahre (jüngster Patient 18 Jahre und ältester Patient 81 Jahre) und der weiblichen 59,7 ± 13,9 Jahre (jüngster Patient 15 Jahre und ältester Patient 79 Jahre). In der gesamten Gruppe waren die über 50-Jährigen bis unter 80-Jährigen mit 75 % am häufigsten vertreten.

Die stärkste Gruppe waren die Patienten in der sechsten Lebensdekade mit 45 %.

Insgesamt wurden innerhalb der Untersuchungsgruppe 108 Ankylos-Implantate gesetzt, d.h. pro Patient durchschnittlich 2,45 Implantate. Bei den männlichen Patienten lag der Anteil mit 2,12 Implantaten pro Patient und bei den Frauen mit 2,67 Implantaten pro Patientin. Bei den Implantatdurchmessern fand das A-Implantat (Ø 3,5 mm) mit 77,78 % Verwendung, das B-Implantat (Ø 4,5 mm) mit 18,52 % und das C-Implantat (Ø 5,5 mm) mit 3,70 %. Bei den Implantatlängen wiesen 11,11 % der Implantate die Länge 9,5 mm auf, 38,89 % die Länge 11 mm, 40,74 % die Länge 14 mm und 9,26 % die Länge 17 mm.

Die Implantate A 14 wurden mit 36,11 % und A 11 mit 24,99 % am häufigsten gesetzt (Abb. 3) im Gesamtkollektiv.

In der männlichen Klientel wurden mit 38,89 % am häufigsten A 14-Implantate neben den A und B 11-Implantaten (19,44 %) verwandt, in der weibliche Klientel A 14-Implantate mit 34,72 % neben A 11-Implantaten mit 27,78 %. Die meisten Implantate wurden in der Position 33, 34, 43 und 44 mit über 30 % am Gesamtaufkommen inseriert. 51 % aller gesetzten Implantate wurden interforaminär gesetzt. Das Verhältnis der gesetzten Implantate im Oberkiefer zum Unterkiefer betrug 1 zu 2,5. (Abb. 4 und 5). Es wurden zwei zahnlose Oberkiefer, neun zahnlose Unterkiefer, 20 Schaltlücken und 13 Frendlücken versorgt. Die gesetzten Oberkieferimplantate wiesen einen Ø ISQ von 73,3 und die Unterkieferimplantate von 78,9 auf. Es gab bis zum heutigen Tage kein Implantatverlust bei diesem Konzept. Die definitive Versorgung erfolgte im Unterkiefer nach 4,7 Monaten im Oberkiefer nach 9,8 Monaten.

Fallbeispiel 1

Eine 62 Jahre alte Patientin (Abb. 6), systemisch gesund und zum Therapiezeitpunkt Nichtraucherin, wies nach entsprechender parodontaler Vorbehandlung ein parodontal inzwischen reizloses Gebiss auf. Die Zähne waren aber hypersensibel und hatten einen Lockerungsgrad zwischen II bis III. Zudem gefiel der Patientin die Zahnstellung im Unterkiefer nicht (Abb. 7).

Nach der Anästhesie erfolgte zunächst die Extraktion der Zähne 31 bis 36. Nach partieller Präparation des Mukoperiostlappens erfolgte die Zahnextraktion mit typischer Exkochleierung der Alveolen. Es folgte die Implantation über eine laborgefertigte Bohrschablone, die nach einem entsprechenden Wax-up gefertigt wurde. Nach Implantatsetzung wurden die Standardaufbauten inseriert (Abb. 8). Über die Standardaufbauten erfolgte die Bissnahme im entsprechenden Quadranten. Danach wurde im rechten Quadranten in gleicher Art und Weise verfahren (Abb. 9). Alle sechs Implantate wurden vor Einbringung der Standardaufbauten mittels dem Osstell™ mentor gemessen (Abb. 10). Der Durchschnittswert betrug 74,2 ± 3,8 ISQ. Die leeren Alveolen wurden mit einem Gemisch aus patienteneigenem Venenblut, Knochenspänen und Bio-Oss® (Fa. Geistlich) aufgefüllt. Es erfolgte der typische Naht-Wundverschluss (Ethicon® Perma Handseide 4/0) (Abb. 11), die radiologische Kontrolle (Abb. 12), im Anschluss dann die Abformung für das laborgefertigte Langzeitprovisorium. Für die Interimsphase wurde ein in der Zahnarztpraxis chairside gefertigtes Provisorium eingegliedert. 36 Stunden später erfolgte die Einsetzung des metallverstärkten laborgefertigten Langzeitprovisoriums mit provisorischem Zement (Abb. 13 bis 17).

Fallbeispiel 2

Im Fallbeispiel 2 handelt es sich um eine 63 Jahre alte Patientin (Abb. 18), die systemisch gesund ist und bereits vor Jahren mit drei Frialit-2®-Implantaten im linken Oberkiefer versorgt wurde. Die eigene Bezahnung im Oberkiefer wies jetzt eine deutliche Lockerung auf. Die Patientin wünschte stets eine festsitzende Versorgung und zunächst nur eine Rehabilitation der Oberkieferfront. Die parodontal gelockerten Zähne 13, 11, 21, 23 und 24 wurden extrahiert. Die Zahnalveolen wurden küret-

Fallbeispiel 1

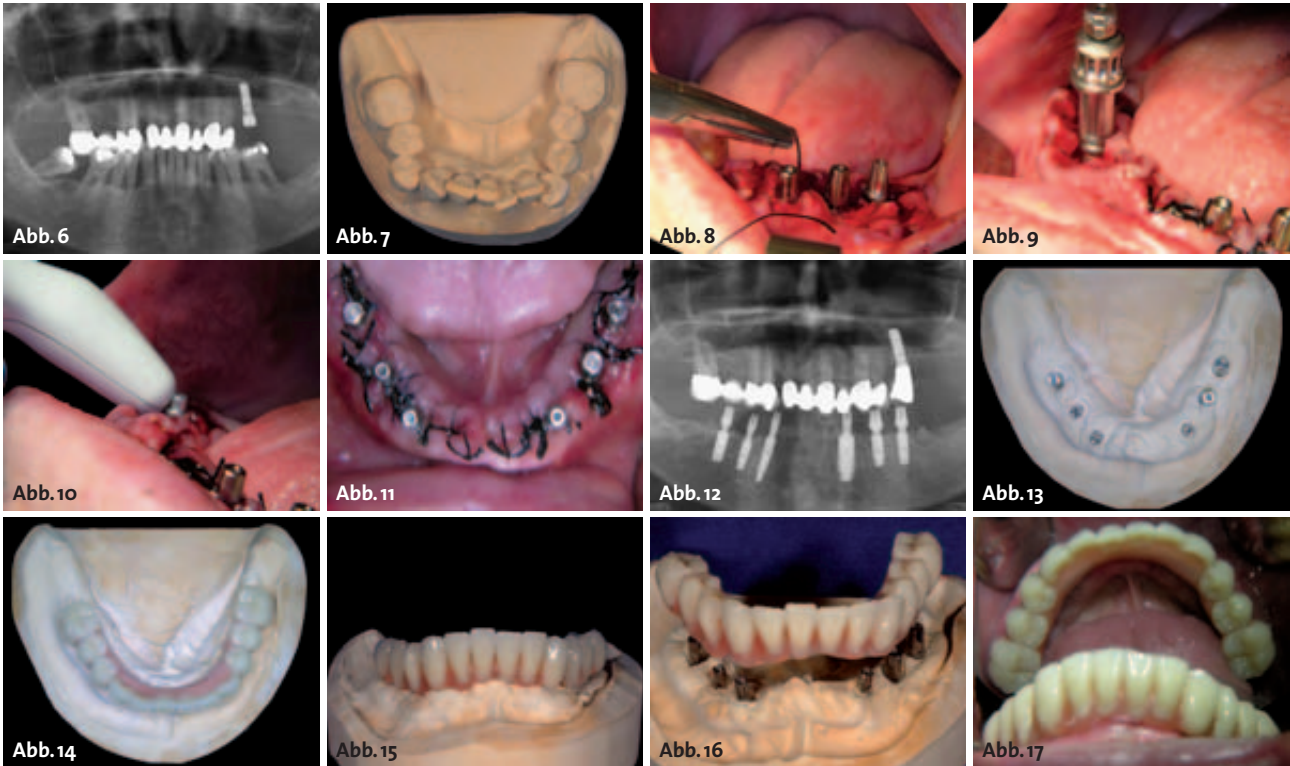


Abb. 6: Röntgenbild der Ausgangssituation. – **Abb. 7:** Situationsmodell von okklusal vor Behandlungsbeginn. – **Abb. 8:** Wundverschluss nach Implantation und Einbringung der Standardaufbauten. – **Abb. 9:** Fortsetzung der Implantation im rechten Unterkiefer. – **Abb. 10:** Messung mit dem Osstell™ mentor. – **Abb. 11:** Wundverschluss nach Implantation. – **Abb. 12:** Röntgenkontrolle mit Standardaufbauten. – **Abb. 13:** Meistermodell. – **Abb. 14:** Langzeitprovisorium auf dem Meistermodell. – **Abb. 15:** Frontansicht auf dem Meistermodell. – **Abb. 16:** Provisorischer Zahnersatz und Meistermodell. – **Abb. 17:** Situation nach Eingliederung des provisorischen Zahnersatzes.

tiert. Dann erfolgte die Sofortimplantation. Die intraoperativ durchgeführte Osstell™ mentor-Messung ergab einen Durchschnittswert von $78,3 \pm 5,6$ ISQ. Zum Abschluss wurden fünf SynCone®-Aufbauten eingebracht (Abb. 19 und 20). Nach typischem Naht-Wund-Verschluss wurde direkt das zuvor laborgefertigt Provisorium eingesetzt (Abb. 21). Nach einer Osseointegrationsphase der Ankylos-Implantate von 7,5 Monaten erfolgte dann die definitive Versorgung (Abb. 22) mittels Standard-Titanaufbauten und einer metallkeramisch verblendeten Brücke. Die Versorgung des rechten Oberkieferquadranten ist dann im Weiteren geplant.

Fallbeispiel 2

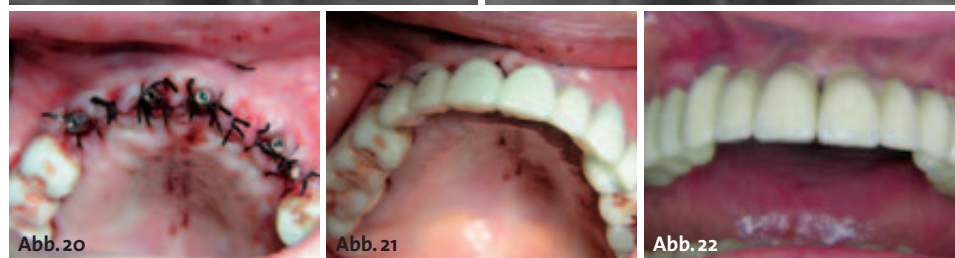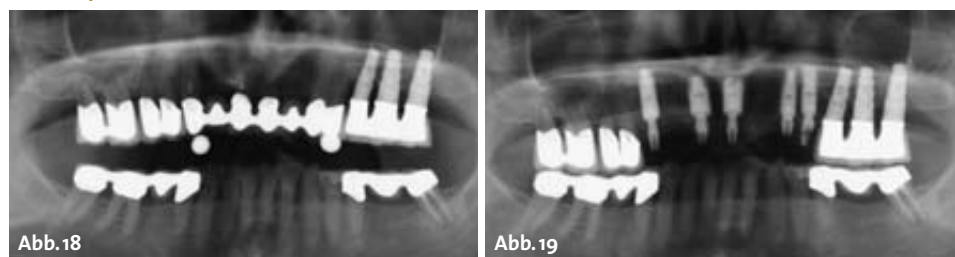


Abb. 18: Röntgenbild der Ausgangssituation. – **Abb. 19:** Röntgenkontrolle mit Standardaufbauten. – **Abb. 20:** Klinische Situation nach Implantation. – **Abb. 21:** Klinische Situation nach Versorgung mit Langzeitprovisorium. – **Abb. 22:** Definitive Versorgung.

Fallbeispiel 3

Im Fallbeispiel 3 handelt es sich um einen 63 Jahre alten Patienten, der systemisch gesund und beruflich international unterwegs ist. Die Oberkieferfrontzähne wiesen einen Lockerungsgrad von größer zwei auf. Der Zahn 11 und 21 waren bereits

nach vestibulär und oral gewandert. Es hatte sich bereits ein Diasthema zwischen den 1ern ausgebildet. Die parodontal gelockerten Zähne 12, 11, 21 und 22 wurden extrahiert. Die Zahnalveolen wurden kürettiert. Dann erfolgt die Sofortimplantation mit Ankylos®-B-Implantaten des Durchmessers 4,5mm. Die Osstell™ mentor-Werte betragen bei 012–84, 011–73, 021–73 und 022–78 (Mittelwert $77,0 \pm 5,2$ ISQ). Der vestibuläre Spalt innerhalb der je-

weiligen Alveolen wurde mit Spongiosa, die während des Bohrens gewonnen wurde, aufgefüllt. Zudem wurde im Bereich der Alveole des Zahnes 11 und 21 der ossäre Defekt (Abb. 23) mittels Knochen, der retro-molar links im Bereich des zygomaticoalveolären Pfeilers gewonnen wurde, augmentiert. Das Augmentat wurde mittels einer Mikroosteosyntheschraube, (Fa. KLS Martin) Länge 5mm fixiert. Zudem wurde die augmentierte Region mittels einer Bio-Guide®-Membran (Fa. Geistlich) abgedeckt, die mittels vier Frios®-Nägeln (Fa. Friadent GmbH) fixiert

wurden. Vor der Augmentation wurden die Verschluss-schrauben entfernt und die Übertragungspfeosten eingebracht. Danach erfolgte der typische Naht-Wund-Verschluss. Nach der Abdrucknahme mit Impregum™ Penta™ Soft Polyether (Fa. 3M Espe) und die Entfernung der Übertragungspfeosten samt Abdruck (Abb. 24) wurden die Implantate mit Standard-Sulkusformer versorgt. Zwei Tage später wurde dann die provisorische Versorgung – eine metallgerüstverstärkte Kunststoffverblendbrücke – auf Ankylos® Temporary Abutments eingesetzt (Abb. 25 bis 28). Zur Nacht und zum Essen ist der Patient mit einer Tiefziehschiene versorgt. Diese Vorsichtsmaßnahme kommt für acht Wochen zur Anwendung.

Fazit

Das minimalinvasive Vorgehen, verbunden mit einer gleichzeitigen Extraktion, Sofortimplantation und Sofortbelastung (mit Okklusion) oder Sofortversorgung (ohne Okklusion) mittels einer provisorischen metallgerüstverstärkten Kunststoffverblendarbeit weist für den Patienten Vorteile und keine erkennbaren Nachteile aus medizinischer Sicht gegenüber einer Spätversorgung mit klassischer Osseointegrationsphase bei strikter Compliance auf. Der ossäre Abbau wird durch die Sofortimplantation reduziert, der Strukturhalt des Knochens ist somit gewährleistet. Es muss stets bei der Sofortimplantation mit Sofortbelastung die schmale Gratwanderung zwischen einer physiologischen Minimalbewegung und der schädlichen Makrobewegung gelingen. Die funktionellen Reize, auch als „Soft loading“ zu bezeichnen, in Kombination mit oder ohne Augmentation, erhalten den Knochen an seinem Ort und schaffen die Voraussetzung für den Weichgewebserhalt. Das zu verwendende Implantatsystem, in diesem Fall Ankylos® (Fa. Friadent) sollte provisorische Aufbauten aus einem für das Dentallabor schnell und insbesondere

Fallbeispiel 3

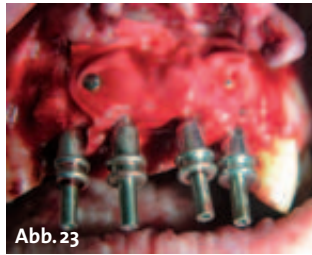


Abb. 23

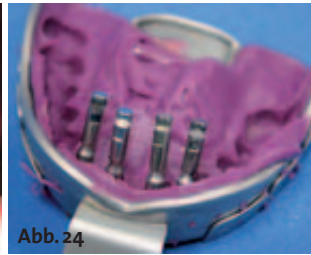

Abb. 24

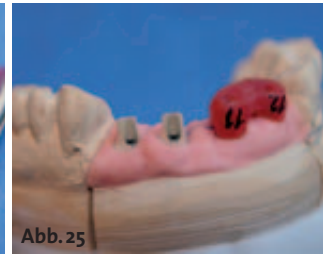

Abb. 25

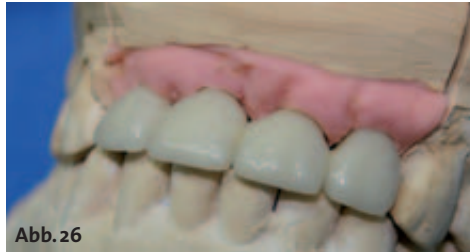

Abb. 26

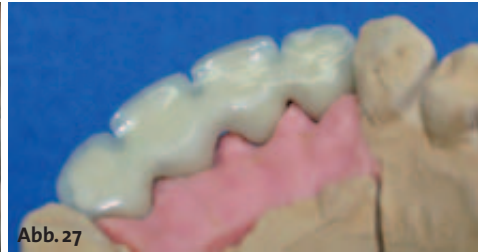

Abb. 27

Abb. 23: Intraoperative Situation. – **Abb. 24:** Abdruck mit Laborimplantaten. – **Abb. 25:** Labormodell mit provisorischen Aufbauten und Übertragungsschlüssel. – **Abb. 26:** Vestibuläre Ansicht im Artikulator. – **Abb. 27:** Palatinale Ansicht des Langzeitprovisoriums.

einfach zu bearbeitenden Kunststoffmaterial anbieten, um die geforderte zeitnahe Versorgung zu gewährleisten. Für den Patienten bedeutet dieses Versorgungskonzept vollständige Rehabilitation von der ersten Minute, wobei bezogen auf die Kaubelastung anfangs sicherlich eine deutliche Einschränkung zu akzeptieren ist. Die gesellschaftliche und berufliche Rehabilitation ist sofort gegeben.

Durch die hohe Zufriedenheit mit der Interimsversorgung ließen sich die Patienten sogar länger Zeit bis zur abschließenden endgültigen Versorgung. Der Prothetiker findet zudem bei der Umsetzung vom Langzeitprovisorium in die Definitivversorgung absolut stabilisierte ästhetische Weichgewebssituationen vor. ■

Danksagung

Ich danke dem überweisenden Kollegen Dr. Süllwold für die gute interdisziplinäre Zusammenarbeit.

■ KONTAKT

Dr. med. Dr. med. dent. Rainer Fangmann M.Sc.

Facharzt für Mund-, Kiefer- und Gesichtschirurgie
Master of Science Implantologie
Zahnarzt für Oralchirurgie
Gesundheitszentrum St. Willehad
Luisenstraße 28
26382 Wilhelmshaven
Tel.: 0 44 21/5 06 60-11
Fax: 0 44 21/5 06 60-12
E-Mail: drfangmann@gmx.de

Peter Töllner

Zahntechnikermeister
Zahntechnik Peter Töllner GmbH
Gasweg 26, 26135 Oldenburg
Tel.: 04 41/60 85 85
Fax: 04 41/60 85 00